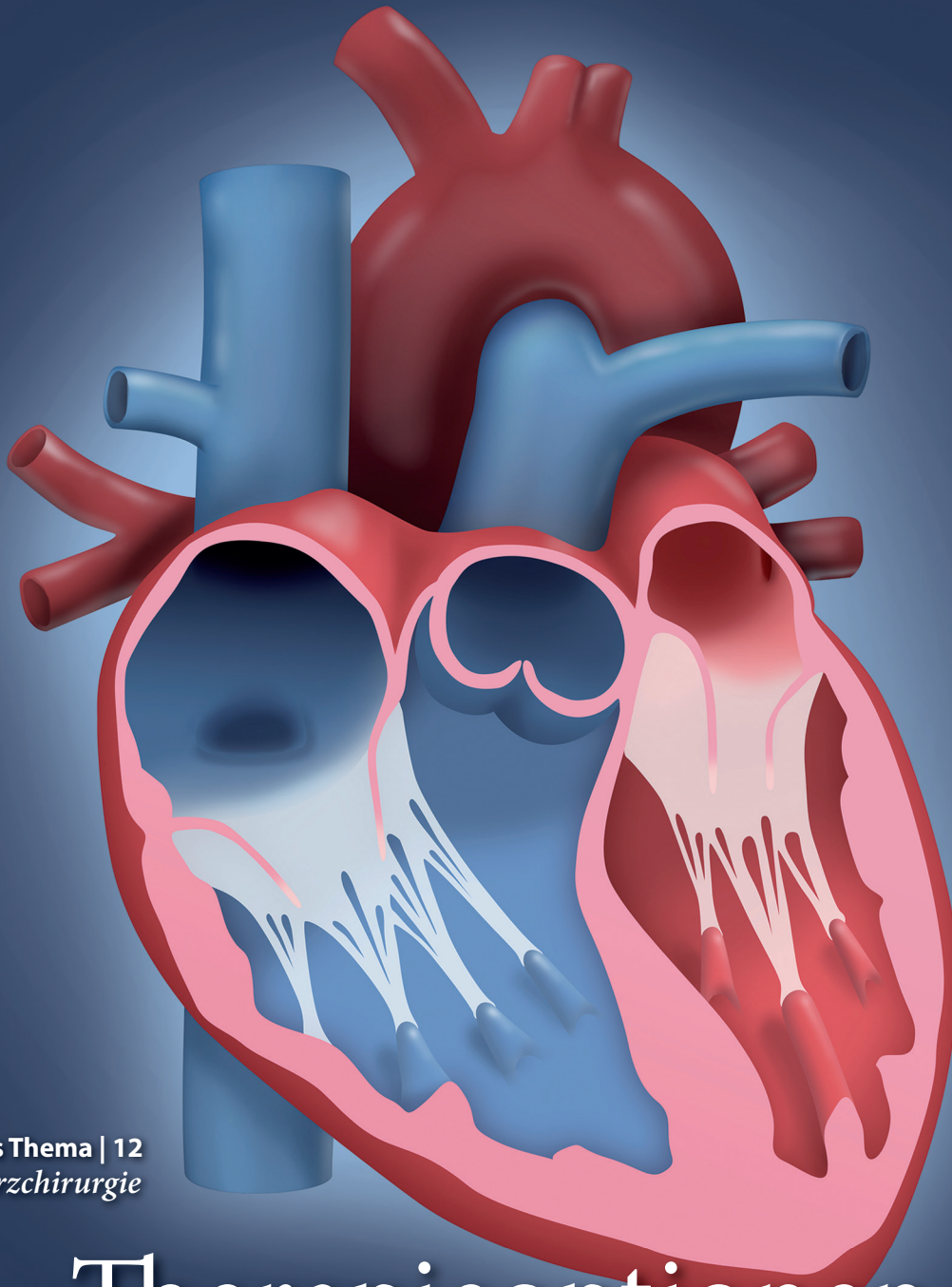


12·21

10. Dezember · 75. Jahrgang

Hamburger Ärzteblatt

Zeitschrift der Ärztekammer Hamburg und der
Kassenärztlichen Vereinigung Hamburg



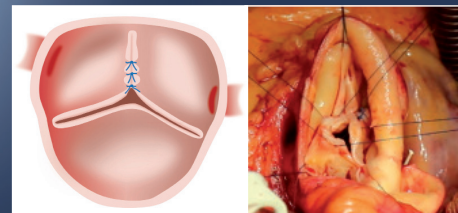
Gesundheitspolitik | 16
125. Deutscher Ärztetag
Für mehr Klimaschutz
ins Handeln kommen

Forum Medizin | 28
Covid-19-Fallbeispiele
Monoklonale Antikörper
wirken zuverlässig

Forum Medizin | 32
Lungenemphysem
Welche endoskopischen
Eingriffe möglich sind

Das Thema | 12
Herzchirurgie

Therapieoptionen *bei Aortenklappeninsuffizienz*



Exzellente Ergebnisse bei jungen Erwachsenen liefern
die Aortenklappenrekonstruktion und die Ross-Operation

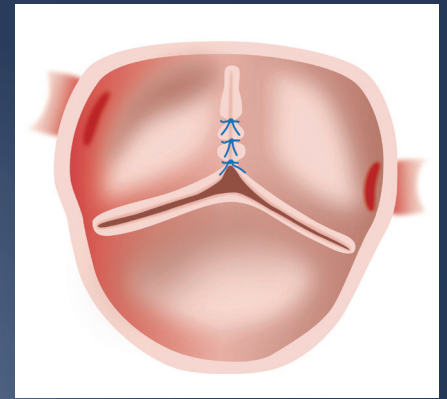
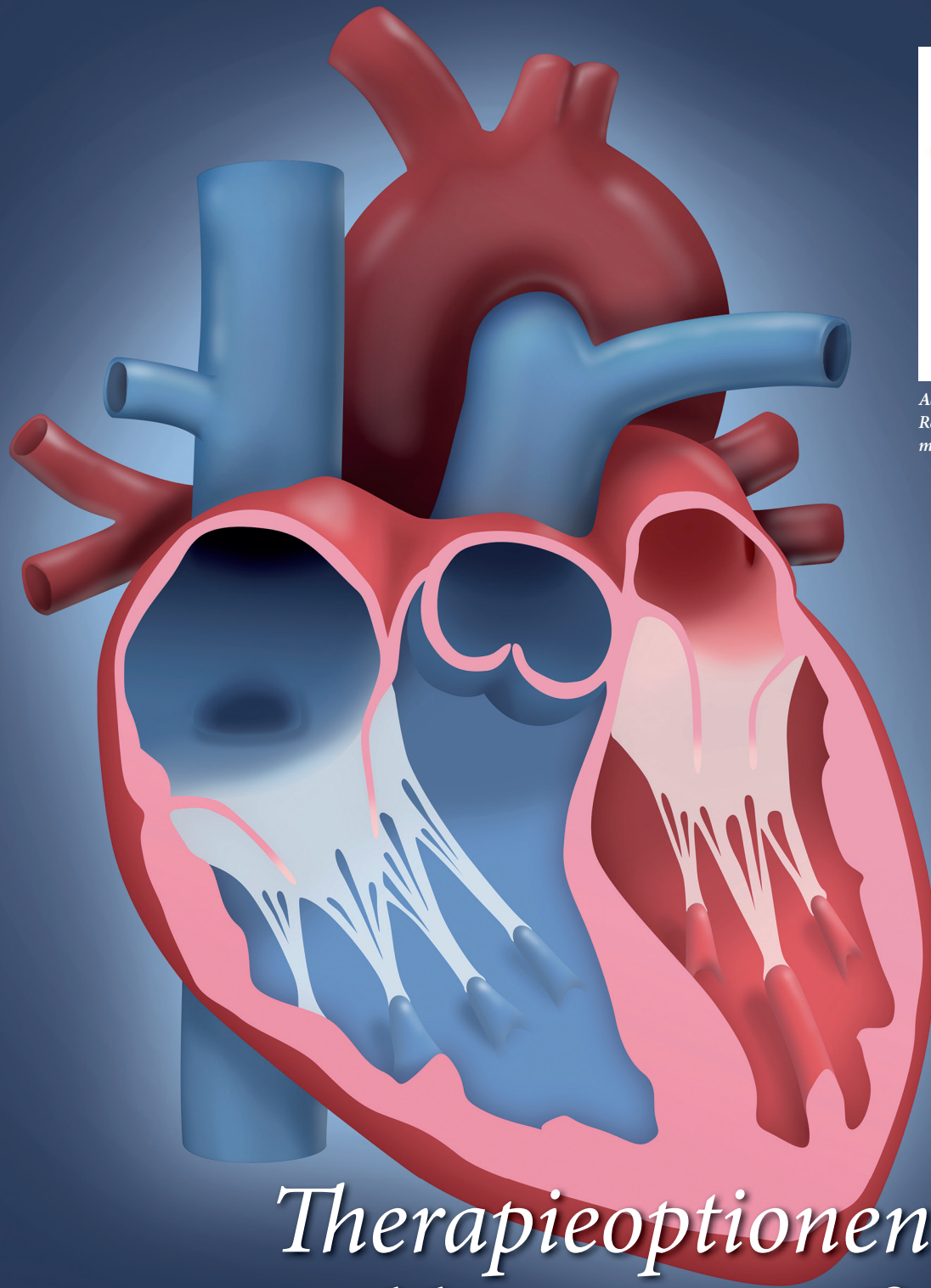


Abb. 1: Schematische Darstellung der Rekonstruktion einer bikuspiden Aortenklappe mit Plikationsnähten der fusionierten Tasche

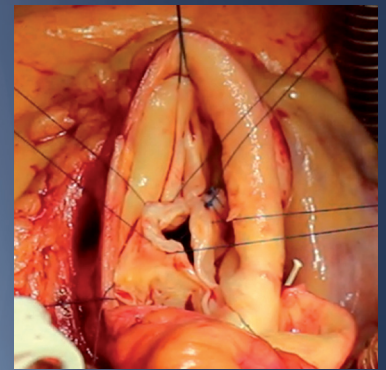


Abb. 2: Intraoperatives Bild einer minimalinvasiven Aortenklappenrekonstruktion mit Plikationsnähten der fusionierten Tasche bei bikuspiden Anlage

Therapieoptionen bei Aortenklappeninsuffizienz im jungen Erwachsenenalter

Herzchirurgie Sehr gute Behandlungsmöglichkeiten für junge Erwachsene sind die Aortenklappenrekonstruktion und alternativ die Ross-Operation. Beide weisen gute Langzeitergebnisse auf und machen eine lebenslange Antikoagulation unnötig.

Von Dr. Johannes Petersen, Dr. Björn Sill, Dr. Yousuf Al Assar, Prof. Dr. Christian Detter, PD Dr. Christoph Sinning, Prof. Dr. Stefan Blankenberg, Prof. Dr. Evaldas Girduškas, Prof. Dr. Dr. Hermann Reichenspurner

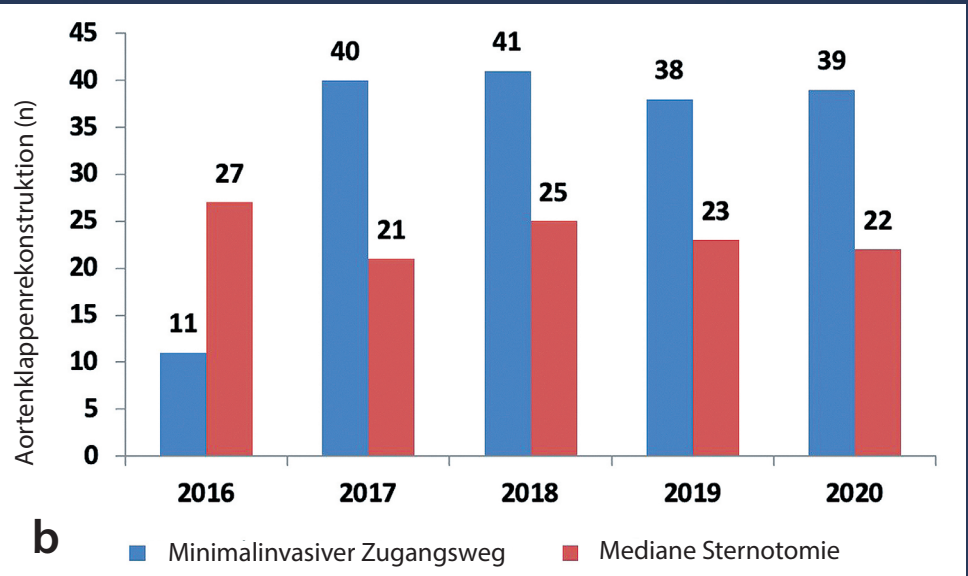
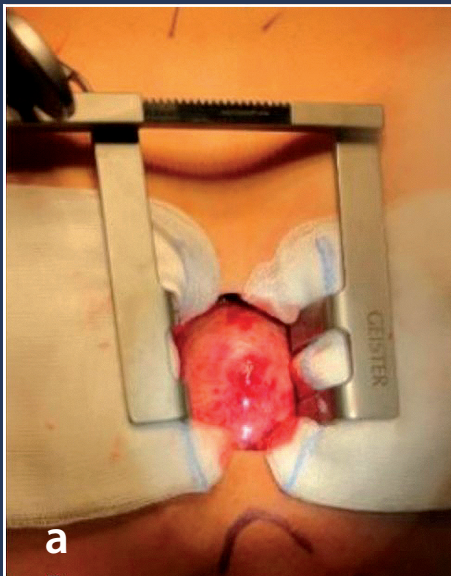


Abb. 3: Minimalinvasiver Zugangsweg im Rahmen einer Aortenklappenrekonstruktion (a) sowie Entwicklung der Aortenklappenrekonstruktion am Universitären Herz- und Gefäßzentrum Hamburg seit 2016 (b)

Veränderungen der Aortenklappe sind die häufigsten Klappenerkrankungen in Europa. Während die Stenose der häufigste Klappenfehler und vermehrt degenerativ bedingt ist, spielt die Insuffizienz als dritthäufigster Klappenfehler insbesondere bei Patientinnen und Patienten im jungen Erwachsenenalter (jünger als 65 Jahre) eine führende Rolle (1). Die Insuffizienz der Aortenklappe kann durch kongenitale Anomalien der Aortenklappe (bikuspide oder unikuspide Aortenklappe) (2, 3) und/oder durch ein begleitendes Aneurysma der Aortenwurzel bzw. der Aorta ascendens bedingt sein (4). Die traditionelle Behandlung dieser Erkrankungen ist der Ersatz mittels einer mechanischen oder biologischen Prothese. Neben der möglichst langen Haltbarkeit der Prothese sind die individuellen Lebensumstände der Patientin/des Patienten von großer Bedeutung. Die aktuellen Leitlinien der Europäischen Gesellschaft für Kardiologie (ESC) sowie der Europäischen Vereinigung für Herz-Thorax-Chirurgie (EACTS) empfehlen eine biologische Aortenklappenprothese bei Patientinnen und Patienten > 65 Jahren und eine mechanische Prothese bei Patientinnen und Patienten < 60 Jahren.

Mechanische oder biologische Prothese?

Dennoch verweisen die Fachexpertinnen und -experten darauf, dass diese Entscheidung gemeinsam mit den informierten Patientinnen und Patienten unter Berücksichtigung der individuellen Bedürfnisse erfolgen sollte (5). Der primäre Vorteil der mechanischen Aortenklappenprothesen ist ihre Haltbarkeit. Allerdings erfordern diese

aufgrund ihrer erhöhten Thrombogenität eine lebenslange Antikoagulation. Durch stetige INR-Kontrollen, hörbare Klappengeräusche und das Risiko für Blutungs- sowie thromboembolische Komplikationen ist die Lebensqualität dieser Patientinnen und Patienten reduziert (6). Als Beispiel resultiert eine mechanische Aortenklappenprothese für einen 45-jährigen Patienten in eine geschätzte Lebenserwartung von 19 Jahren (im Vergleich dazu die Allgemeinbevölkerung: 34 Jahre) und ein lebenslanges Risiko für Thromboembolien, Blutungen und erneute Eingriffe von 18 Prozent, 15 Prozent bzw. 10 Prozent (7).

Während die biologische Prothese keine lebenslange Antikoagulation notwendig macht, führt sie zu einer altersabhängigen Degeneration mit konsekutiver Notwendigkeit einer erneuten Operation (8). Nach biologischem Aortenklappenersatz bei Patientinnen und Patienten unter 60 Jahren liegt das Risiko einer solchen Reoperation nach 10 Jahren bei fast 33 Prozent (9). Basierend auf einer statistischen Mikrosimulation führt ein biologischer Aortenklappenersatz bei einem 45-jährigen Patienten zu einer geschätzten Lebenserwartung von 21 Jahren, einem lebenslangen Risiko einer erneuten Aortenklappenoperation von 78 Prozent sowie einem erhöhten Risiko für klappenassoziierte Komplikationen (u. a. 12 Prozent Thromboembolien, 9 Prozent Endokarditis, 5 Prozent Blutungen) (10). Somit führen beide Prothesentypen im Langzeitverlauf zu einer Übersterblichkeit im Vergleich zu dem zu erwartenden Überleben (7, 10 – 12). In den letzten Jahrzehnten entwickelte sich durch die kombinierte Korrektur der Aortenklappen- sowie Aortenpathologie die Mög-

lichkeit einer klappenerhaltenden Rekonstruktion der Aortenklappe (Abb. 1 und 2). Diese Aortenklappenrekonstruktion ist heutzutage in spezialisierten Zentren ein zunehmend etabliertes und standardisiertes Verfahren, das seit einigen Jahren mit großem Erfolg im Universitären Herz- und Gefäßzentrum Hamburg durchgeführt wird. So erhielten seit 2016 insgesamt 265 Patientinnen und Patienten eine Rekonstruktion der Aortenklappe und/oder -wurzel, die an unserem Zentrum routinemäßig über einen minimalinvasiven Zugangsweg mittels partieller oberer Sternotomie durchgeführt wird (70 Prozent mit isolierter Aortenklappenrekonstruktion) (Abb. 3 a und 3 b) (13).

Bevorzugt: klappenerhaltende Operationen

Die Aortenklappenrekonstruktion ist bei einer primären Aortenklappeninsuffizienz möglich und sollte den Patientinnen und Patienten im jungen Erwachsenenalter als ganzheitliches Therapiekonzept angeboten werden. Durch die klappenerhaltende Operation können eine lebenslange Antikoagulation bei den häufig jungen Menschen vermieden werden und die klappenassoziierten Komplikationen signifikant reduziert werden, sodass lediglich noch ein thromboembolisches bzw. Endokarditis-Risiko von 0,16–0,2 Prozent pro Patientenjahr nach Aortenklappenrekonstruktion existiert (14). Das größte klappenassoziierte Risiko besteht in der Notwendigkeit einer erneuten Aortenklappenoperation und einem konsekutiven Ersatz der Aortenklappe (6–10 Prozent nach 10 Jahren), das allerdings durch eine zunehmende Standardisierung sowie

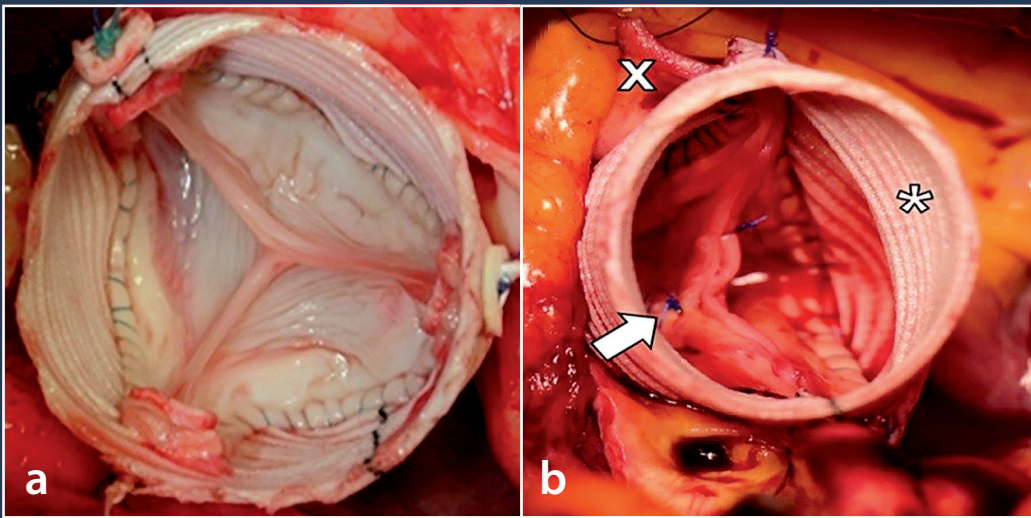
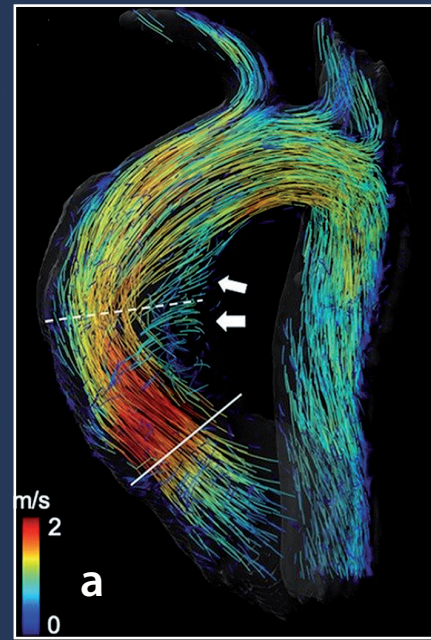


Abb. 4: Intraoperatives Ergebnis nach klappenerhaltender Aortenwurzelreimplantation nach David bei trikuspidaler Aortenklappe (a) bzw. Remodeling nach Yacoub bei bikuspidaler Aortenklappe (b) mit zusätzlicher Plikationsnaht im Bereich der fusionierten rechts-links koronaren bikuspidalen Aortenklappe (Pfeil); Dacronprothese (*) zum Ersatz der Aortenwurzel mit implantiertem rechten Koronarostium (x). Adaptiert von Bannas, Lenz, Petersen et al. (41)



Selektion geeigneter Klappen deutlich reduziert werden kann. Insgesamt führt die Aortenklappenrekonstruktion bei Patientinnen und Patienten mit Aortenklappeninsuffizienz zu einem signifikant besseren Überleben gegenüber dem Klappenersatz (87 Prozent vs. 60 Prozent nach 9 Jahren) (15).

Wiederherstellung der ursprünglichen Geometrie

Das Ziel der Aortenklappenrekonstruktion ist die Wiederherstellung der ursprünglichen Geometrie bestehend aus Aortenklappe, Aortenwurzel sowie sinutubulärem Übergang als funktionelle Einheit (16). Essenzielle Bestandteile sind die Stabilisierung des Aortenklappenannulus (sog. Annuloplastie) sowie die Klappenkorrektur (17). Im Falle einer Dilatation der Aortenwurzel wird ein aortenklappenerhaltender Ersatz der Aortenwurzel mittels Reimplantation nach David (18) bzw. Remodeling nach Yacoub (19) durchgeführt (Abb. 4 a und 4 b). Im Rahmen der David-Operation wird eine Dacronprothese über die native Aortenklappe gestülpt und im Bereich des Aortenklappenannulus verankert sowie die eigene Aortenklappe in die Prothese reimplantiert. Durch diese Methode kommt es zu einer suffizienten Stabilisierung des Aortenklappenannulus, die essenziell für eine lange Haltbarkeit der klappenerhaltenden Methode ist. Erfahrene Zentren berichteten von einer Freiheit von Reoperation von 89,6 Prozent nach 10 Jahren (20) bzw. sogar bis zu 96,9 Prozent nach 20 Jahren (21). Im Rahmen der Yacoub-Methode wird die Aortenwurzel remodeliert, indem die pathologischen Sinus aortae entfernt und

mittels Prothese ersetzt werden. Dieses Verfahren führt zu einer Freiheit von Reoperation von 78,3 Prozent nach 15 Jahren (22). Besteht eine isolierte Dilatation des Aortenklappenannulus von >25 mm, bedarf es einer Annuloplastie. Diese kann mittels stabilisierender Naht (23) bzw. expandierbarem Ring (24) erfolgen. Kommt es zu einer suffizienten Reduktion des Annulusdiameters ≤ 25 mm nach Aortenklappenrekonstruktion, so zeigten unsere Erfahrungen im Universitären Herz- und Gefäßzentrum Hamburg eine Freiheit von Reoperation von 97 Prozent nach 3 Jahren.

Besteht neben der Dilatation des Aortenklappenannulus zudem eine Überdehnung von Taschengewebe (sog. Prolaps), muss diese korrigiert werden. Der Prolaps kann intraoperativ identifiziert werden (Abb. 4 b), indem die sogenannte effektive Höhe gemessen wird, die durch die Menge an Taschengewebe sowie dem interkommissuralen Abstand bestimmt wird. Wird ein Prolaps der Aortenklappe identifiziert, wird dieser durch raffende Plikationsnähte in der Mitte der Tasche behoben (25) (Abb. 1, 2 und 4 b). Eine Prolapskorrektur ist erfolgreich, wenn alle Taschenränder auf einer Höhe stehen und eine effektive Höhe von 9 bis 10 mm erreicht ist. Bei Perforationen bzw. Fenestrationsen kann ein Perikardpatch den Defekt ausreichend verschließen (26).

Exzellente Langzeitergebnisse

Insgesamt sind die Langzeitergebnisse sowie die Hämodynamik (Abb. 5 a und 5 b) nach Aortenklappenrekonstruktion sehr gut (27, 28), wobei sich diese in Abhängigkeit von der zugrunde liegenden Pathologie

unterscheiden. Nach Reimplantation (21, 29) bzw. Remodeling (22) der Aortenwurzel konnten Freiheiten von Reoperationen von bis zu 80 bis 95 Prozent nach 20 Jahren nachgewiesen werden. Nach isolierter Aortenklappenrekonstruktion zeigten sich sowohl bei der trikuspiden als auch bei der bikuspiden Aortenklappe ebenfalls exzellente Langzeitergebnisse. Letztere insbesondere durch die Etablierung einer standardisierten Annulusstabilisierung (30, 31), die zu einer 7-Jahres-Freiheit von Reoperation von bis zu 96 Prozent führte.

Limitierende Faktoren der Aortenklappenrekonstruktion sind Retraktionen bzw. ausgedehnte Fenestrationsen oder Verkalkungen (insbesondere bei unikuspiden Aortenklappen) (32), die die Langzeithaltbarkeit der Aortenklappenrekonstruktion auf eine 10-Jahres-Freiheit von Reoperation auf 60 Prozent herabsenken können (33).

Intraoperatives Assessment ist wichtig

Um die Aortenklappe mit zuverlässiger Haltbarkeit zu rekonstruieren, spielt die Selektion geeigneter Klappen eine entscheidende Rolle. Mithilfe der transösophagealen Echokardiografie können bereits präoperativ Verkalkungen identifiziert werden. Zudem ist die intraoperative Inspektion der Aortenklappe wichtig, um die Rekonstruktion ausreichend zu planen sowie deren dauerhafte Haltbarkeit abzuschätzen. Neben Verkalkungen sind Restriktionen von Taschengewebe sowie der Einsatz von Patchmaterial zum partiellen Taschensersatz Prädiktoren eines Rekonstruktionsversagens (26). Um abzuschätzen, ob das Substrat

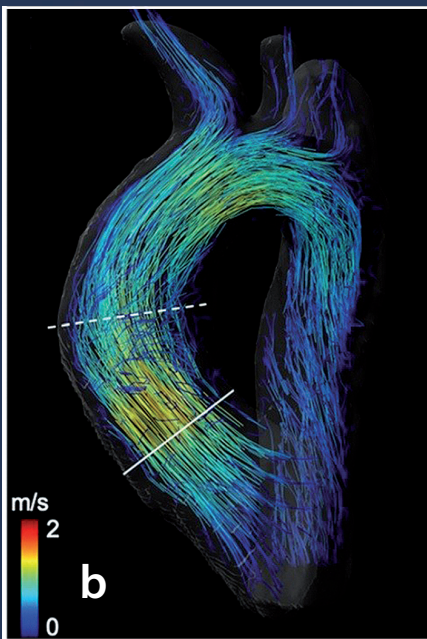

Abb. 5: 4D-Fluss-MRT-basierte Charakterisierung der Flussdynamik bei einem 24-jährigen Patienten mit bikuspidaler Aortenklappe vor (a) und nach (b) Aortenklappenrekonstruktion. Vor Aortenklappenrekonstruktion (a) zeigt sich eine beschleunigte exzentrische und asymmetrische Strömung (dargestellt durch gelbe und rote Linien) und ein ausgeprägtes helikales Strömungsmuster (Pfeile) in der Aorta ascendens. Nach erfolgreicher Aortenklappenrekonstruktion (b) zeigt ein zentrales Strömungsmuster parallel zur Gefäßwand der Aorta ascendens ohne Insuffizienz der Aortenklappe. Adaptiert von Lenz, Petersen et al. (27)

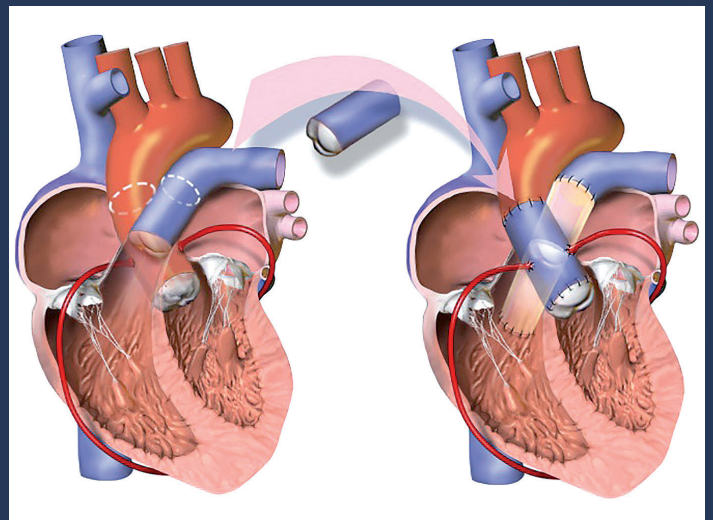


Abb. 6: Schematische Darstellung der Ross-Operation: Die Pulmonalklappe (blau) wird als Autograft in Aortenklappenposition implantiert, und in Pulmoanklappenposition erfolgt die Implantation einer menschlichen Spenderklappe (Homograft)

ausreichend für eine Aortenklappenrekonstruktion ist, wird intraoperativ die sogenannte geometrische Höhe gemessen, die der Gewebsmenge der einzelnen Taschen entspricht (34). Diese sollte bei trikuspiden Aortenklappen mindestens 17 bis 18 mm und bei bikuspiden Aortenklappen mindestens 20 mm betragen (35).

Diese Parameter sind auf Basis der Erfahrungen der letzten 20 Jahre entstanden. Insgesamt handelt es sich bei dem Verfahren der Aortenklappenrekonstruktion allerdings noch um ein relativ junges Verfahren, sodass sich unsere Arbeitsgruppe zur Aortenklappenrekonstruktion am Universitären Herz- und Gefäßzentrum Hamburg wissenschaftlich um weitere Erkenntnisse bemüht. Kürzlich publizierte 4D-Fluss-MRT-Daten konnten zeigen, dass die Flussprofile sowie die Wandschubspannung der Aorta nach bikuspidaler Aortenklappenrekonstruktion signifikant reduziert werden konnten (Abb. 5a und 5b) (28). Zudem ist die Arbeitsgruppe des Universitären Herz- und Gefäßzentrum Hamburg seit 2016 norddeutscher Vertreter des nationalen multizentrischen Registers GEARR (German Aortic Root Repair Registry). Diese von der Deutschen Herzstiftung geförderte Studie hat das Ziel, weitere Erkenntnisse über die reproduzierbare Haltbarkeit der klappenerhaltenden Wurzelrekonstruktion zu erlangen.

Gute Alternative: die Ross-Operation

Sind bei jungen Erwachsenen die Taschen restriktiv verändert bzw. überwiegend verkalkt – insbesondere im Falle von unikuspiden oder bikuspiden Aortenklappen, ist die

sogenannte Ross-Operation eine sehr gute Alternative zur Aortenklappenrekonstruktion (Abb. 6). Im Rahmen dieser Operation wird die Pulmonalklappe als Autograft in Aortenklappenposition implantiert (Abb. 7). In Pulmoanklappenposition erfolgt die Implantation eines Homografts (menschliche Spenderklappe). Wie nach der Aortenklappenrekonstruktion ist auch nach dieser Prozedur keine lebenslange Antikoagulation notwendig. Zudem konnten verschiedene Studien eine hervorragende Hämodynamik, eine geringe Inzidenz von Thromboembolien und Blutungen sowie eine hohe Lebensqualität nachweisen (36, 37). Trotz einer etwas komplexeren Operation mit einem Zweiklappen-Eingriff konnten Langzeitstudien exzellente Ergebnisse nachweisen, eine Reoperation war innerhalb von 20 bzw. 25 Jahren nur in 15 bzw. 17 Prozent notwendig (38, 39). Dies entspricht einer Lebenserwartung, die mit einer gesunden Bevölkerung gleichzusetzen ist (40).

Fazit

Die Therapieoptionen der Aortenklappenerkrankungen im jungen Erwachsenenalter sollten ausführlich mit den Patientinnen und Patienten besprochen und die verschiedenen Vor- und Nachteile aufgeführt werden. Durch standardisierte Verfahren gibt es in spezialisierten Zentren wie dem Universitären Herz- und Gefäßzentrum Hamburg mittlerweile die Möglichkeit, diesem jungen Patientenkollektiv rekonstruktive Verfahren der Aortenklappe anzubieten, die sehr gute Langzeitergebnisse zeigen und keine lebenslange Antikoagulation notwendig machen.

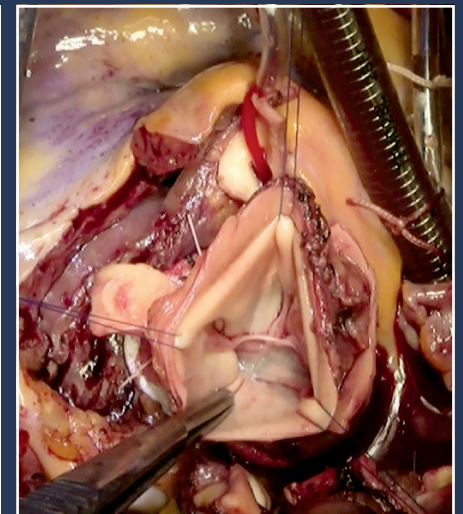


Abb. 7: Implantiertes Autograft (ehemalige Pulmonalklappe) in Aortenposition bei einem 39-jährigen Patienten mit schwer verkalkter unikuspidaler Aortenklappe

Literaturverzeichnis im Internet unter www.aekhh.de/haeb-lv.html

Interessenkonflikte: keine

Dr. Johannes Petersen, MHBA
Prof. Dr. Dr. Hermann Reichenspurner
 Universitäres Herz- und Gefäßzentrum Hamburg (UHZ)
 Klinik für Herz- und Gefäßchirurgie
 Universitätsklinikum Hamburg Eppendorf
 E-Mail: joh.petersen@uke.de
 Tel. 7410-52440